

2020




GUÍA DE ACTUACIÓN Y DIAGNÓSTICO  
DE ENFERMEDADES PROFESIONALES

## 16.1 TRASTORNOS MUSCULO - ESQUELÉTICOS MIEMBRO SUPERIOR



**Hoy, mañana, siempre**  
Prevenir es trabajo de todos los días



## AUTORIDADES

### **Dr. ALBERTO ÁNGEL FERNÁNDEZ**

Presidente de la Nación

### **Dr. CLAUDIO OMAR MORONI**

Ministro de Trabajo, Empleo y Seguridad Social

### **Cdor. GUSTAVO DARÍO MORÓN**

Superintendente de Riesgos del Trabajo

### **Lic. MARCELO NÉSTOR DOMÍNGUEZ**

Gerente General de la Superintendencia de Riesgos del Trabajo

## Grupo de Trabajo

### COORDINADORA DEL GRUPO DE TRABAJO

#### **Dra. Sonia Gaviola**

Médica especialista en Medicina del Trabajo y Dermatología  
Coordinadora del área de Estudios e Investigación de  
Salud del Trabajo. CEISAT-SRT  
Gerencia de Comunicación y Relaciones Institucionales. SRT

#### **Dra. E. del Pilar Rodríguez**

Médica Especialista en Medicina del Trabajo - CEISAT- SRT

#### **Dra. María Martha Sapoznik**

Médica Especialista en Medicina del Trabajo - CEISAT- SRT

#### **Mg. Adela Contreras**

Magister en Ciencias Sociales con mención en Salud -  
CEISAT- SRT

#### **Lic. Silvana Judith Perez**

Licenciada en Seguridad e Higiene en el Trabajo - CEISAT - SRT

## REVISIONES – COLABORACIÓN

### **Comisión Médica Central**

**Superintendencia de Riesgos del Trabajo**

**EQUIPO DE TRAUMATOLOGIA LABORAL DE LA SOCIEDAD  
DE MEDICINA DEL TRABAJO DE LA PROVINCIA DE BUENOS  
AIRES (SMTBA).**

#### **Dr. Claudio Hernán Taboadela**

Médico Especialista en Tramitología y Medicina del Trabajo

#### **Dr. Fernando Gabriel Morales**

Médico Especialista en Traumatología y Medicina del Trabajo

#### **Dr. Daniel Xavier Romero Ares**

Médico Especialista en Traumatología y Medicina del Trabajo

#### **Dra. Claudia Maria de Hoyos**

Médica Especialista en Traumatología y Medicina del Trabajo

### **ASOCIACION DE ERGONOMIA ARGENTINA**

#### **Lic. Walter Amado**

#### **Dra. Consol Serra**

Médica Especialista en Medicina del Trabajo  
Jefa del Servicio de Salud Laboral del Parc de Salut Mar de  
Barcelona  
Directora del Centro de Investigación en Salud Laboral  
(CISAL) Universidad Pompeu Fabra (UPF) – Barcelona

#### **Dra. Anna Martí**

Médica Especialista en Medicina del Trabajo Universidad  
Pompeu Fabra – Barcelona  
Centro de Investigación en Salud Laboral (CISAL)

#### **Dr. José María Ramada**

Médico Especialista en Medicina del Trabajo Universidad  
Pompeu Fabra – Barcelona  
Centro de Investigación en Salud Laboral (CISAL)

## Prólogo

Desde su fundación, en 1918, la Organización Internacional del Trabajo (OIT) viene estableciendo normas relacionadas con la salud y seguridad laboral. Se calcula que cada año, en todo el mundo, se producen cerca de 2 millones de muertes debido a enfermedades provocadas por el trabajo, mientras que el número anual total de casos de enfermedades profesionales no mortales se calcula en 160 millones.

Pese a que en las últimas décadas los sistemas de seguro de contingencias profesionales han contribuido con éxito a la reducción de los accidentes de trabajo, la prevalencia de las enfermedades profesionales sigue aumentando. Por esta razón, es necesario intensificar los esfuerzos para reducir su incidencia mediante medidas específicamente destinadas a prevenirlas.

La gestión de estas patologías es un desafío de complejidad creciente que habrá que resolver caminando juntos, ya que son muchos los involucrados en ella: médicos y enfermeros del trabajo, médicos del Sistema Público de Salud, profesionales de la prevención de riesgos laborales, entidades gestoras, entre otros.

Este es el espíritu que ha impulsado a la Superintendencia de Riesgos del Trabajo a elaborar estas "Guía de Actuación y Diagnóstico de Enfermedades Profesionales".

Estos documentos aspiran ser una modesta y ordenada recopilación de información y experiencia acumulada por profesionales formados y ejercitados en la prevención de la salud laboral. Es parte de un conjunto de otras guías; entre ellas referidas a enfermedades dermatológicas ocupacionales, enfermedades respiratorias ocupacionales, trastornos musculo esqueléticos, enfermedades profesionales derivadas de exposición a tóxicos laborales.

La idea es contribuir a la formación y capacitación de los profesionales vinculados al ámbito laboral, así como otorgar herramientas, información, lineamientos, experiencias para el seguimiento y prevención de enfermedades profesionales.

Sus destinatarios principales son los profesionales que desarrollan actividades en el campo de la salud ocupacional, incluyendo a:

- Los profesionales médicos que desarrollan su actividad en las Comisiones Médicas de la SRT, en las ART y en otros ámbitos.
- Los profesionales del ámbito de salud ocupacional y licenciados técnicos de higiene y seguridad (ingenieros, licenciados o técnicos)

Es de esperar que el contenido sea de utilidad y permita mejorar la detección de las enfermedades profesionales, facilitar su calificación, como potenciar las acciones de prevención y conseguir una notificación fiable.

Muchas gracias



**Cdr. Gustavo Darío Morón**  
Superintendente de Riesgos del Trabajo





## ÍNDICE

---

1. Introducción
  2. Objetivo
  3. Alcance
  4. Actividades laborales relacionadas
  5. Marco normativo
  6. Esquema de actuación
  7. Primera parte: Patología de hombro y codo
  8. Bibliografía
-

# 1. INTRODUCCIÓN

Los trastornos musculo esqueléticos (TME) comprenden las patologías del sistema osteoarticular incluyendo los nervios y vasos. Pueden provocar desde pequeñas molestias hasta dolor y parestesias incapacitantes para la actividad laboral habitual.

Las localizaciones más frecuentes son espalda, cuello, hombros y miembros superiores. En menor medida también puede afectar las extremidades inferiores, de acuerdo a los factores de riesgo laboral presentes en el entorno de trabajo.

Según la Encuesta Nacional de Condiciones de Trabajo, 6ª EWCS – España 2015 publicada en 2017, los TME siguen siendo los problemas habituales de salud más reportados. Mientras que las dolencias localizadas en la espalda tuvieron una frecuencia del 46%, las situadas en cuello, hombro, brazo y mano alcanzaron un 45%.

Generalmente estas lesiones se desarrollan a lo largo del tiempo y suelen tener más de una causa, tanto laboral como extra laboral:

- **Factores laborales:** manipulación manual de cargas, movimientos repetitivos, posturas forzadas, posturas estáticas mantenidas, vibraciones, entornos fríos de trabajo, trabajo a ritmo elevado e incluso se vinculan a determinados factores de riesgo psicosocial tales como un alto nivel de exigencia en el trabajo o escasa autonomía y la insatisfacción laboral<sup>1</sup>.
- **Factores extra laborales:** edad, sexo, embarazo, medicamentos, práctica de deportes, etc.

De acuerdo a los datos que arroja la encuesta, los TME más señalados por los trabajadores son los producidos por movimientos repetitivos de manos o brazos y malas posturas. Las actividades que presentan mayor frecuencia que el promedio total en dos o tres de los riesgos disergonómicos estudiados corresponden a construcción, agricultura, salud, comercio y hotelería.

Los TME son uno de los grupos de enfermedades más comunes relacionadas con el trabajo. La ausencia de criterios diagnósticos accesibles y la demostración etiológica de causa y efecto, son probablemente razones importantes para la falta de datos de evidencia sobre estas patologías<sup>2</sup>. Sin embargo, constituyen una de las principales causas de morbilidad y atención sanitaria<sup>3</sup>.

La comparación de datos de TME entre países suele ser problemático, pues los estudios usan diferentes métodos de medición y definiciones de caso. Existe evidencia preliminar de un aumento gradual de los TME en países de ingresos bajos y medios con mayor incidencia en trabajadores manuales. Dada la elevada prevalencia del dolor musculo-esquelético, su prevención debe constituir

también una prioridad en salud laboral en países de bajos y medianos ingresos y no solo en países de alto ingreso<sup>4</sup>.

Los TME suelen ser de aparición lenta y aparentemente de carácter inofensivo, por lo que la sintomatología puede hacerse crónica. Constituyen una de las primeras causas de ausencias del trabajo por razones de salud<sup>5</sup>. De hecho, según el proyecto Global Burden of Diseases, los TME son una de las causas más importantes de reducción de la esperanza de vida libre de discapacidad<sup>6</sup>.

Los principales TME del miembro superior pueden clasificarse en función del tejido al cual afecta o agruparse en relación a su patogenia, destacando los que afectan a tendones y los síndromes por compresión nerviosa.

Los modelos teóricos que promueven la prevención de los TME enfatizan trabajar sobre las medidas de ingeniería, así como la rotación entre tareas y el trabajo en equipo como indicadores de una organización más flexible y eficiente del trabajo. Además de beneficiar los resultados empresariales, la rotación se suele asociar a una menor repetitividad de las tareas y por ello, con una prevención entre los trabajadores.

El objetivo de esta guía es describir, estructurar y facilitar la identificación y abordaje de la patología osteoarticular o TME del miembro superior (hombro, codo, antebrazo y muñeca) de origen profesional desde la perspectiva del médico del trabajo. Esto resultará útil para la identificación temprana de casos, la valoración y resolución de casos de sospecha y la toma de decisiones para su prevención. Se trata de "Guías de Diagnóstico", y no de planteos terapéuticos, que deben ser evaluados por el médico especialista.

Se abordan ocho patologías ocupacionales del miembro superior, localizadas en el hombro, codo, antebrazo y muñeca.

Para facilitar la comprensión, las guías se presentan en dos series:

1. **Guía TME primera parte:** (patología del manguito rotador, epicondilitis, epitrocleitis y síndrome de compresión del nervio cubital en el codo: neurodocitis cubital)
2. **Guía TME segunda parte:** (síndrome del pronador, tenosinovitis estenosante de De Quervain, síndrome del túnel carpiano y síndrome del canal de Guyon)

Estas patologías son reconocidas como enfermedades profesionales, incluidas en el listado de enfermedades profesionales de Argentina (Decreto 658/96).

**Tabla 1.** Clasificación de la patología laboral del miembro superior

Aquí se describen las enfermedades profesionales relacionadas con exposición a factores de riesgo ergonómico presentes en el listado.

LOCALIZACIÓN	ENFERMEDAD	CIE-10	CLÍNICA, SÍNTOMAS	DIAGNÓSTICO
Hombro	Tendinitis del manguito de los rotadores	M75.10	<ul style="list-style-type: none"> <li>Síndrome del supraespinoso.</li> <li>Dolor y limitación funcional en la abducción en el arco de los 30 y 60°</li> </ul>	<ul style="list-style-type: none"> <li>Clínica</li> <li>Ecografía</li> <li>Radiografía</li> <li>Resonancia magnética</li> </ul>
Codo	Epicondilitis	M77.1	<ul style="list-style-type: none"> <li>Dolor lateral en el codo, exacerbado por movimientos repetitivos de la muñeca</li> </ul>	<ul style="list-style-type: none"> <li>Clínica</li> <li>Ecografía</li> <li>Resonancia magnética</li> </ul>
	Epitrocleitis	M77.0	<ul style="list-style-type: none"> <li>Dolor medial del codo exacerbado por movimientos repetitivos de la muñeca</li> </ul>	<ul style="list-style-type: none"> <li>Clínica</li> <li>Ecografía</li> <li>Resonancia magnética</li> </ul>
	Síndrome de compresión del nervio cubital	G56.2	<ul style="list-style-type: none"> <li>Dolor o parestesias relacionadas con la actividad (por ejemplo, entumecimiento, sensación de frío, rigidez) que involucran el 4º y 5º dedo junto con dolor en la cara medial del codo que puede extenderse proximal o distalmente</li> <li>Dolor o parestesias que empeoran durante la noche</li> <li>Disminución de la sensación del dedo meñique y la mitad cubital (externa) del dedo anular (incluido el dorso del meñique)</li> <li>Incapacidad progresiva para separar los dedos</li> <li>Pérdida del poder de agarre y destreza</li> <li>Atrofia o debilidad de los músculos cubitales intrínsecos de la mano (signo tardío).</li> <li>Contractura en garra del 4º y 5º dedo, "postura de bendición" (signo tardío)</li> </ul>	<ul style="list-style-type: none"> <li>Clínica</li> <li>Electromiografía con velocidad de conducción</li> <li>Ecografía</li> </ul>
Antebrazo	Síndrome del pronador	G56.1	<ul style="list-style-type: none"> <li>Dolor en la cara volar del antebrazo, de predominio proximal, con parestesias en el territorio del nervio mediano y hallazgos motores mínimos</li> </ul>	<ul style="list-style-type: none"> <li>Clínica</li> <li>Electromiografía</li> <li>Radiografía</li> <li>Ecografía</li> </ul>
Muñeca	Enfermedad de De Quervain	M65.4	<ul style="list-style-type: none"> <li>Dolor e hinchazón en la tabaquera anatómica</li> <li>Dolor que irradia a la mano y el antebrazo</li> <li>Dolor empeora con la abducción y/o extensión del pulgar</li> </ul>	<ul style="list-style-type: none"> <li>Clínica</li> <li>Ecografía</li> <li>Resonancia magnética</li> </ul>
	Síndrome del Túnel Carpiano	G56.0	<ul style="list-style-type: none"> <li>Dolor, entumecimiento, hormigueo y adormecimiento de la cara palmar del pulgar, índice, medio y mitad radial del dedo anular; y en la cara dorsal, el lado cubital del pulgar y los dos tercios distales del índice, medio y anular</li> </ul>	<ul style="list-style-type: none"> <li>Clínica</li> <li>Electromiografía con velocidad de conducción</li> <li>Ecografía</li> </ul>
	Síndrome de Guyon	G56.2	<ul style="list-style-type: none"> <li>Debilidad en la aducción y abducción de los dedos y en la aducción del pulgar</li> <li>Atrofia de la eminencia hipotenar y de los músculos interóseos</li> <li>Debilidad a la flexión cubital de la muñeca</li> <li>Hipoestesia y parestesias en territorio cubital</li> <li>Mano en garra (afectación extrema)</li> </ul>	

## 2. OBJETIVO

La guía está dirigida a sistematizar información para unificar criterios de identificación, evaluación, seguimiento y adopción de medidas preventivas en el ámbito de la salud ocupacional.

## 3. ALCANCE

Sus destinatarios principales son los profesionales que desarrollan actividades en el campo de la salud ocupacional, incluyendo a:

- Los profesionales médicos que desarrollan su actividad en las Comisiones Médicas de la SRT, en las ART y en otros ámbitos.
- Los profesionales del ámbito de salud ocupacional y especialistas en higiene y seguridad (ingenieros, licenciados y ergónomos).

## 4. ACTIVIDADES RELACIONADAS

Los TME pueden aparecer como resultado de realizar tareas que requieren: esfuerzos repetidos, movimientos rápidos, grandes esfuerzos, compresión localizada, posturas extremas, vibraciones y/o temperaturas bajas o altas (confort térmico); todas ellas sin haber incluido el tiempo de recuperación o pausas necesarias para evitar que el tejido corporal llegue al límite de su capacidad sin dañarse.

El esfuerzo que se genera sobre el sistema músculo esquelético de las personas, está mediado por factores de riesgo asociados a:

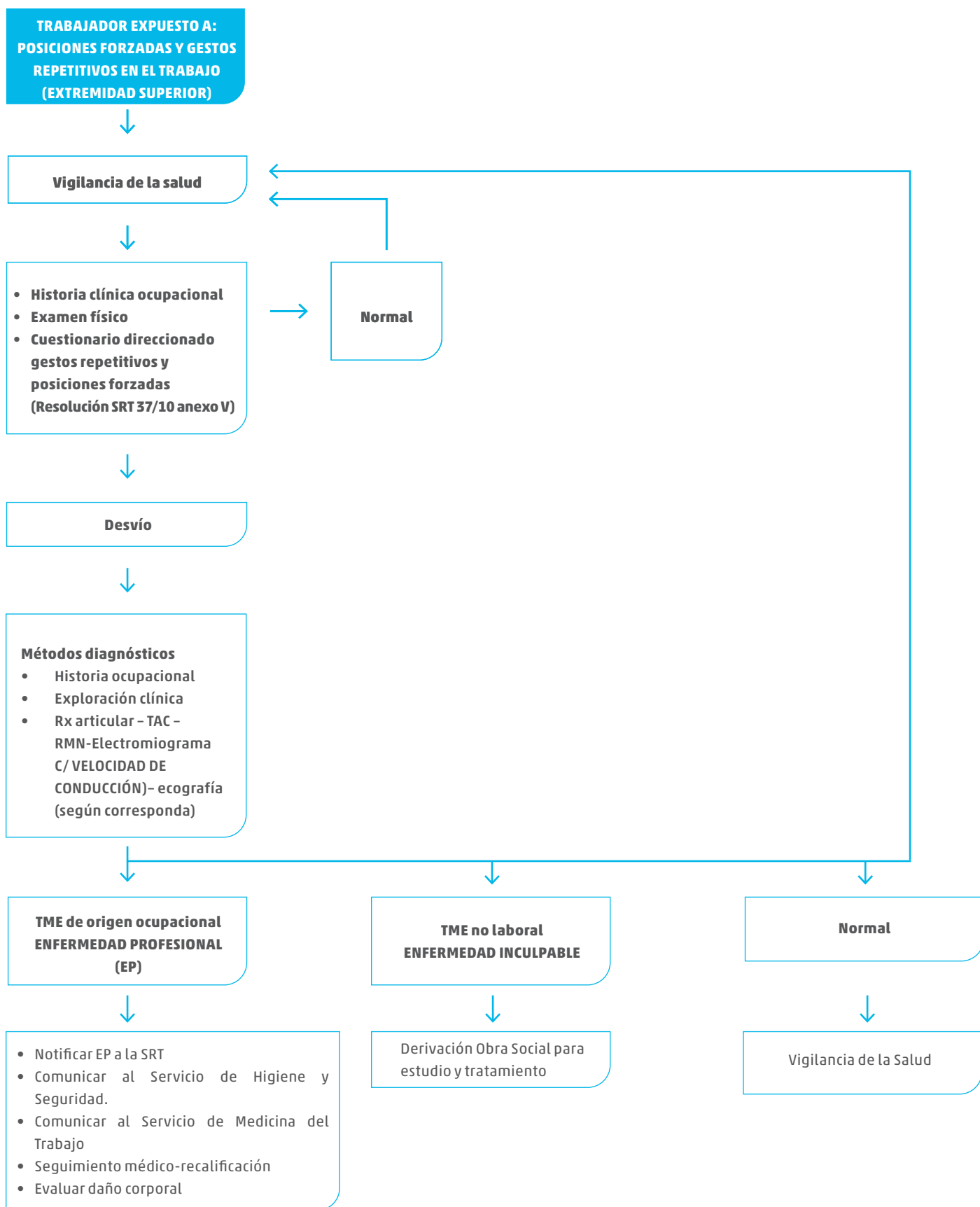
- Demandas de trabajo: biomecánicas, fisiológicas, de organización del trabajo y ambientales y tiempo de exposición.
- Características de las personas: rasgos genéticos, características morfológicas, condición física de la persona, condiciones fisiológicas y patológicas (embarazo, medicamentos, secuelas de fracturas, etc.)
- En la medida que el esfuerzo sobre el sistema músculo esquelético, supere las capacidades funcionales y estructurales, existe la probabilidad de que se genere fatiga (alteración funcional) o una lesión (alteración estructural).
- La manifestación de estos trastornos comprende principalmente: alteración del bienestar
- Molestias localizadas
- Dolor
- Pérdida de capacidad funcional y deterioro del desempeño

## 5. MARCO NORMATIVO

NORMA N°	REFERENCIA
Ley N° 24557	Ley de Riesgos del Trabajo
Ley N° 27348	Ley Complementaria de la Ley de Riesgos del Trabajo
Decreto N° 351/79	Reglamentario de la Ley N° 19.587
Decreto N° 658/96	Listado de Enfermedades Profesionales
Resolución SRT N° 37/10	Exámenes Médicos Anexo V: AGENTE: Gestos repetitivos y posiciones forzadas. Cuestionario direccionado
Resolución SRT N° 886/15	Protocolo de ergonomía: de identificación y prevención de factores de riesgo disergonómicos. Establece que para la prevención de los TME se debe: <ul style="list-style-type: none"><li>• Identificar los puestos de trabajo</li><li>• Evaluar nivel de riesgo</li><li>• Establecer medidas de prevención</li><li>• Realizar el seguimiento de acciones correctivas</li></ul>
Resolución SRT N° 886/15 (Guía práctica de implementación del protocolo de ergonomía).	Documento de desarrollo de la Resolución SRT para la evaluación y abordaje de los factores de riesgo disergonómicos en el lugar de trabajo.
Resolución SRT N° 42/2019	Bolsas de Cemento – Manipulación desplazamiento
Resolución SRT N° 81/2019	Anexo III : Sistema de vigilancia y control de sustancias y agentes cancerígenos
Resolución Ministerio de Trabajo Empleo y Seguridad Social N° 295/03	Especificaciones técnicas sobre ergonomía y levantamiento manual de cargas, y sobre radiaciones

## 6. ESQUEMA DE ACTUACIÓN

### VIGILANCIA MÉDICA Esquema de actuación





## 7. PRIMERA PARTE

En esta primera parte se presentan las siguientes patologías:

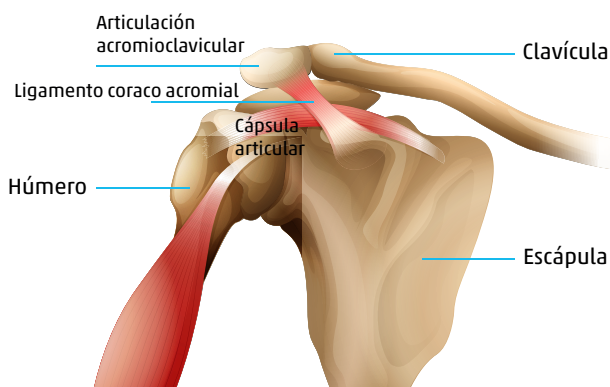
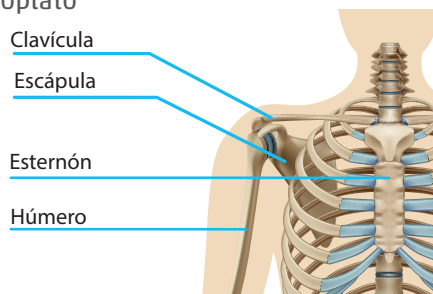
- Manguito rotador
- Epicondilitis
- Epitrocleitis
- Síndrome de compresión del nervio cubital en el codo o neurodocitis cubital.

### 1. HOMBRO: Patología del manguito rotador

#### 1.1 Características anatómicas y biomecánicas del hombro

En los movimientos del hombro participan varias estructuras óseas que configuran la cintura escapular:

- La escápula u omoplato
- El húmero
- La clavícula
- El esternón
- Las costillas



El complejo articular del hombro está formado por 5 articulaciones:

- Articulación escápulo-humeral o glenohumeral: entre el húmero y el omoplato.
- Articulación acromioclavicular: entre el acromion escapular y la clavícula.
- Articulación esternocostoclavicular: formada por la clavícula y el esternón.
- Articulación subdeltoidea o suprahumeral: es una falsa articulación cuya función es el deslizamiento del deltoides sobre el supraespinoso, esto es facilitado por la presencia

de una bolsa serosa ubicada entre ambos músculos.

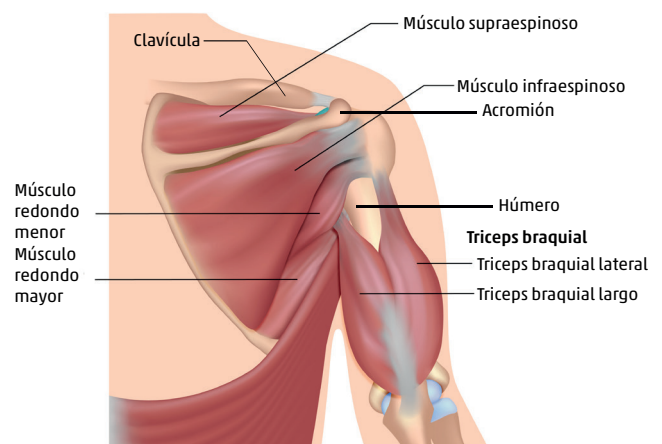
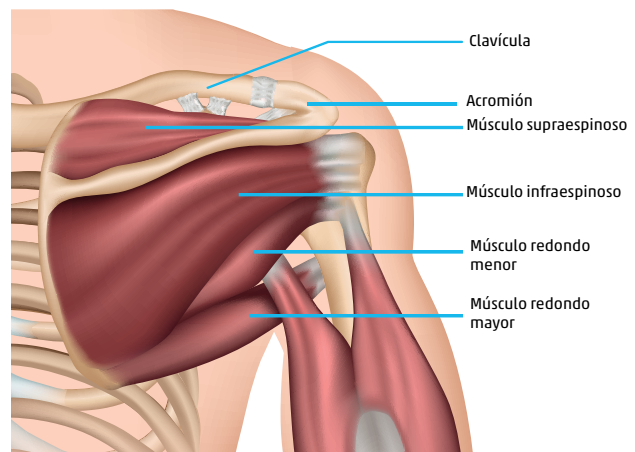
- Articulación escapulotorácica: es una sisarcosis (articulación muscular) entre la escápula y el tórax

Cuando nos referimos al hombro, habitualmente se hace referencia a la articulación glenohumeral o escápulo-humeral por ser una enartrosis que permite el movimiento del húmero en todas las direcciones. Esta articulación se encuentra estabilizada principalmente por los ligamentos:

- Coracoacromial
- Coracohumeral
- Glenohumeral

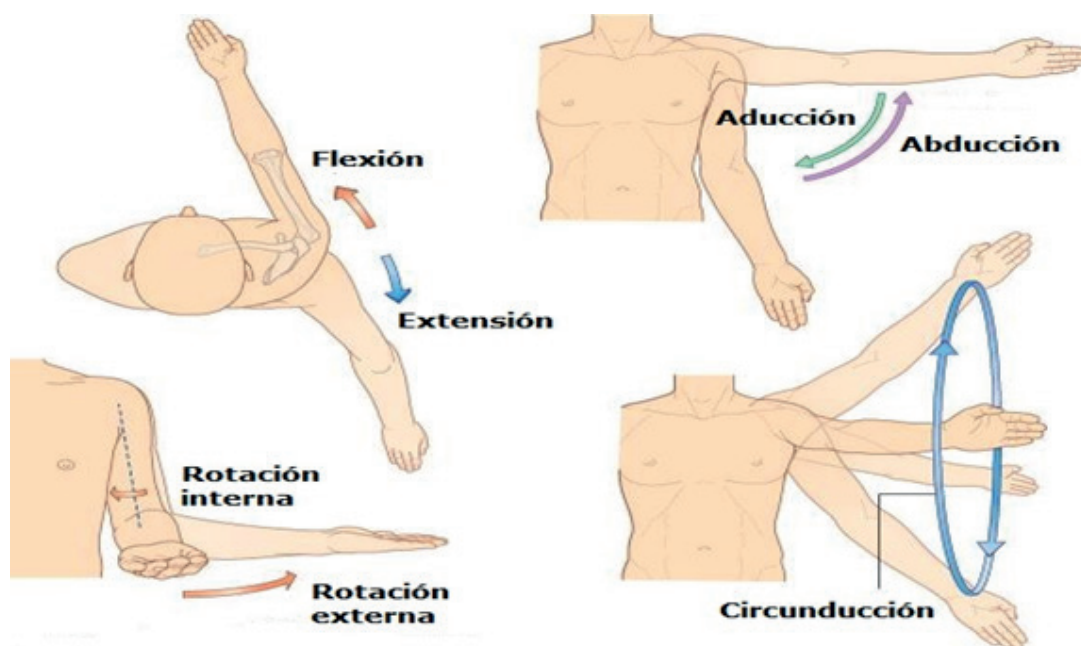
Los músculos del hombro, además de participar como sostenedores y estabilizadores, permiten su movilidad en todas direcciones. Los más importantes son los siguientes:

1. Supraespinoso: abductor del brazo
2. Subescapular: rotador interno
3. Infraespinoso: rotador externo
4. Redondo menor: rotador externo



Respecto a su **biomecánica**, la articulación del hombro permite movimientos en los tres ejes, y los tres planos del espacio, dando una gran movilidad a la articulación. Los principales movimientos que permite la articulación del hombro son los siguientes:

MOVIMIENTO	EJECUCIÓN	MÚSCULOS PRINCIPALES	MÚSCULOS ACCESORIOS
Flexión (Elevación anterior)	Eleva el miembro superior hacia delante	Deltoides Pectoral mayor	Coracobraquial Subescapular Bíceps
Extensión (Elevación posterior)	Lleva el miembro superior hacia atrás	Pectoral mayor (desde la flexión) Dorsal ancho Redondo mayor	Deltoides Tríceps
Abducción (Abdoelevación)	Desplaza el miembro superior hacia afuera	Deltoides Supraespinoso	Subescapular Bíceps
Aducción	Desplaza el miembro superior hacia la línea medial del cuerpo.	Pectoral mayor Subescapular Dorsal ancho	Coracobraquial Subescapular Bíceps Tríceps
Rotación interna (o medial)	Con el codo en flexión de 90°, lleva el miembro superior hacia la línea media	Coracobraquial Dorsal ancho Redondo mayor Pectoral mayor	Deltoides Supraespinoso Bíceps
Rotación externa (o lateral)	Con el codo en flexión de 90°, lleva el miembro superior hacia afuera	Infraespinoso Redondo menor	Deltoides



## 1.1.1 PATOLOGÍA DEL MANGUITO ROTADOR

**Denominación:** Síndrome del manguito Rotador

El Decreto 658/96, lo describe como hombro doloroso simple (tendinitis del manguito de los rotadores).

- **Tendinitis del supraespinoso:** inflamación del tendón por compresión entre la cabeza humeral y el acromion cuando se desliza durante la abdo-elevación del brazo. Es la más frecuente y suele acompañarse con una **Bursitis sub-deltaidea o sub-acromial**.

### EPIDEMIOLOGÍA

La patología del manguito rotador es el tercer TME más frecuente, y la causa más común de dolor en el hombro. Esta representa del 66% al 85% de la patología del hombro<sup>7</sup>. Afecta entre el 30% y 50% de la población mayor de 50 años<sup>8</sup>.

Asimismo el 75% de los mayores de 50 años presentan lesiones, la mayoría asintomáticas<sup>9</sup>. Es más frecuente en hombres mayores de 40 años<sup>9</sup>.

La prevalencia puntual es un dato epidemiológico: 7% - 67%, con limitaciones funcionales que pueden ser importantes y que aumentan con la edad.

Los factores de riesgo asociados a la enfermedad del manguito rotador son: inestabilidad articular en pacientes menores de 35 años, sobrecarga del hombro en trabajadores de 40 a 50 años, y afectación del manguito en mayores de 55 años; también, posición y forma del arco acromial, factores ligamentosos e impactos secundarios<sup>10</sup>.

### ACTIVIDADES DE RIESGO

Las actividades laborales relacionadas con la patología del manguito rotador son:

- Tareas con los codos en posición elevada (por ejemplo, soldadura por encima del nivel de la cabeza, montaje de estructuras).
- Acciones de levantar y alcanzar objetos/cargas tensando los tendones o la bolsa sub-acromial.
- Uso continuado del brazo en abducción o flexión (por ejemplo, pintores, yesistas, montadores de estructuras).
- Tareas que requieren movimientos repetitivos en el manejo de piezas y herramientas fundamentalmente.
- Tareas repetitivas con elevación del hombro (por ejemplo, pintado de techos, colocación de iluminación en techo).

**Actividades relacionadas:** pintores, servicio de limpieza, conductores de vehículos, trabajadores/as de la construcción,

personal manipulador de pesos, plomería y calefacción, carpinteros, electricistas, yesistas, montadores de estructuras, mecánicos, trabajadores que utilizan las manos por encima de la altura del hombro, archivos y almacenes, trabajadores/as de la industria textil y confección.

### CLÍNICA Y SEMIOLOGÍA

- El principal síntoma de la patología del manguito rotador es el dolor, que puede ser:
  1. Progresivo, como consecuencia de una sobrecarga acumulada.
  2. Agudo tras un sobreesfuerzo.
- Se localiza en la cara superior o lateral del hombro anterior, incrementa en intensidad con el movimiento principalmente al abducir y elevar el brazo. Se acompaña de una restricción de la movilidad a la rotación interna<sup>9</sup>.
- El dolor puede irradiar hacia la región del cuello y suele ser de predominio nocturno.
- Se observa habitualmente limitación de la movilidad, principalmente abducción y rotación interna y externa.
- Suele acompañarse de síntomas como incapacidad de apoyar el brazo lesionado, de agarrar un objeto con el brazo elevado y de utilizar otras articulaciones para mover el brazo. Por ejemplo, la escapulo-torácica para elevar el brazo sin abducción.
- Los pacientes con trastornos crónicos del manguito pueden notar una aparición gradual de debilidad en el hombro, a menudo acompañada de dolor y crepitación en el movimiento activo; sin embargo, muchos trastornos son asintomáticos<sup>11</sup>.

### EXPLORACIÓN FÍSICA

Anamnesis-Historia clínica laboral: dolor en el hombro y actividad laboral.

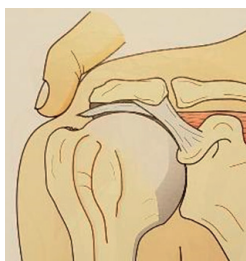
### INSPECCIÓN

- Comparar asimetrías, anomalías morfológicas, posturales o relieves, atrofias, etc.
- Valorar posturas antiálgicas
- Signos inflamatorios

### EXPLORACIÓN

- Palpación: búsqueda de puntos dolorosos en articulación acromion-clavicular, el troquiter y troquín.
- La palpación en la tuberosidad anterior mayor puede revelar defecto en la inserción del manguito.

- La palpación debajo del acromion a medida que se rota el brazo puede revelar una crepitación en los bordes del manguito roto.
- Valorar la movilidad y arcos de movilidad en todos sus ejes de forma pasiva y activa y contra resistencia del hombro, también la fuerza muscular y la sensibilidad.
- Observación de la atrofia del deltoides, el supraespinoso y/o el Infraespinoso.
- Dolor o debilidad con la elevación del brazo: sugiere afectación del supraespinoso.
- Dolor o debilidad con la rotación interna: sugiere afectación del subescapular .
- Dolor o debilidad con la rotación externa: sugiere afectación del Infraespinoso.
- El rango de movimiento pasivo puede estar limitado en hombros con defectos del manguito, la limitación de la rotación interna en la abducción es común.
- Abducción activa del brazo: si existe compromiso sub-acromial aparecerá dolor alrededor de los 60° - 90°, desapareciendo a los 120°.
- Es común la inestabilidad del hombro en dirección anterior, posterior o superior e incluso externa en formas severas, con incapacidad de elevar el brazo con la contracción del músculo deltoides (pseudoparálisis del hombro)<sup>11</sup>.

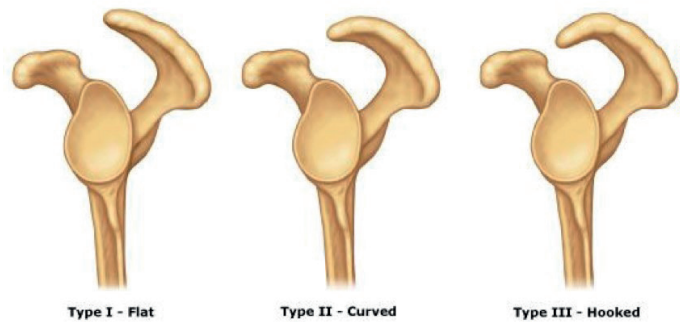


- Palpación del troquiter en la desinserción del supraespinoso.

### DIAGNÓSTICO

El diagnóstico es fundamentalmente clínico, a través del examen físico y las maniobras exploratorias. Con el fin de confirmar el diagnóstico, pueden ser útiles los siguientes exámenes complementarios:

**Radiografías:** para valorar desplazamientos de la cabeza humeral, presencia de calcificaciones, disminución del espacio acromion-humeral, distinguir los diferentes tipos de acromion, artritis, artrosis, etc. Suele utilizarse en episodios agudos, traumatismos, sospecha de fractura o luxación, tumores, procesos articulares avanzados.



Tipos de acromion: el Tipo 3 es el que se encuentra en relación con la patología de manguito rotador.

- **Ecografía:** para evaluar una rotura de tendón. Es la única herramienta que proporciona información dinámica y operador dependiente (Pesquer 2018). Útil en tendinitis y roturas tendinosas.
- 1. **Resonancia magnética nuclear (RMN):** para evaluar anomalías intra articulares asociadas, derrame articular y edema de médula ósea (Pesquer 2018)<sup>10</sup>. Permite evaluación completa del hombro, fundamentalmente se accede a ver partes blandas y el estado de los músculos del manguito rotador.
- **TC:** para evaluar la presencia de osteofitos en la cara inferior del acromion.

### DIAGNÓSTICO DIFERENCIAL

Angina de pecho e infarto	Clínica, ECG, analítica de miocardio
Tendinitis del bíceps	Clínica, Ecografía
Radiculopatía cervical	Clínica, Rx - RMN - EMG
Problemas neurológicos	Clínica, EMG, RMN
Inestabilidad del hombro	Clínica, Ecografía RMN
Capsulitis adhesiva	Clínica Analítica, artroresonancia, ecografía
Artritis gleno-humeral	Clínica Analítica, radiografía, RMN
Subluxación del hombro	Clínica, Rx Ecografía, artrografía, artroRM
Lesión del acromion-clavicular	Clínica, Rx con y sin carga

EMG = Electromiografía; RM = resonancia

## 2.1. CODO

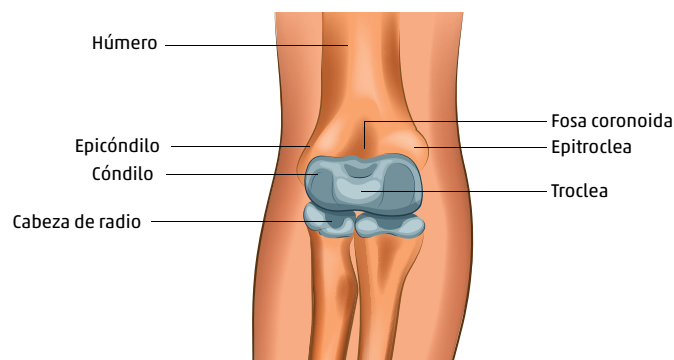
### CARACTERÍSTICAS ANATÓMICAS Y BIOMECÁNICAS DEL CODO

El codo se compone de tres huesos:

- Húmero
- Cubito
- Radio

Se trata de tres articulaciones que funcionan como una sola articulación que permite un rango de movilidad de 5° a 150° de flexión-extensión del codo, 75° de pronación y 80° de supinación:

- **Articulación húmero-cubital:** permite la flexión y extensión. En movimientos extremos, el olecranon y la apófisis coronoides encajan en sus correspondientes fosas y contribuyendo a la estabilidad del codo.
- **Articulación húmero-radial:** permite la flexo extensión y rotación de la cabeza radial en el cóndilo humeral.
- **Articulación radio-cubital proximal:** permite la supinación y pronación del antebrazo.



Los **ligamentos** más importantes del codo son:

- **Ligamento cubital colateral:** proporciona la estabilidad externa del codo.
- **Ligamento anterior colateral medial:** proporciona el 70% de la estabilidad interna del codo.
- **Ligamento anular:** mantiene la posición de cabeza radial articulada con el húmero en el movimiento de la pronosupinación.

La estabilidad dinámica del codo depende de **cuatro grupos musculares**

- Bíceps braquial, braquioradial y músculos flexores mayores.

- Pronador cuadrado y pronador redondo, y flexores radiales del carpo para la pronación.
- Tríceps y músculos del ancóneo para la extensión.
- Supinador largo y bíceps braquial para la supinación del antebrazo.

El **tendón flexor-pronador** es la confluencia de cinco músculos del antebrazo: el pronador redondo, el flexor radial del carpo, el palmar largo, el flexor cubital del carpo y el flexor superficial de los dedos. En la mayoría de los codos este tendón cruza la articulación cúbito-humeral medialmente<sup>9,12</sup>.


El húmero tiene 2 prominencias óseas: el epicóndilo (o epicóndilo lateral) en su parte externa y la epitroclea (o epicóndilo medial) en la interna, que proporcionan la inserción de ligamentos y tendones musculares:

Grupo medio anterior y posterior:

- Bíceps braquial
- Braquial anterior
- Tríceps braquial

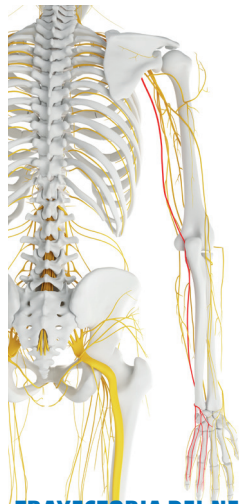
PROMINENCIA	MÚSCULOS	LIGAMENTOS
Epicóndilo	1. 1º Radial. 2. 2º Radial. 3. Extensor común de los dedos. 4. Extensor propio del 5º dedo 5. Cubital corto. 6. Supinador corto. 7. Ancóneo	Ligamento colateral lateral
Epitroclea	8. Pronador redondo 9. Palmar mayor 10. Palmar menor 11. Flexor común superficial de los dedos 12. Cubital anterior	Ligamento colateral cubital

Los nervios que cruzan la articulación del codo son:

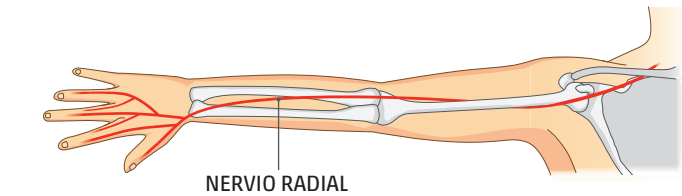
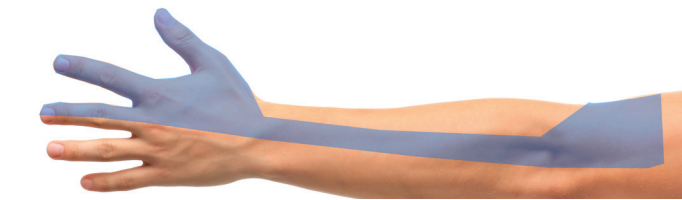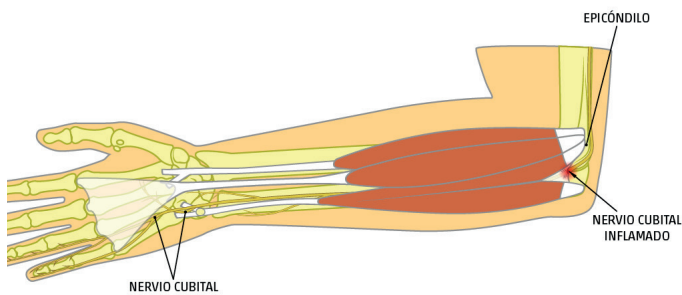


**INERVACIÓN SENSITIVA DEL NERVI0 CUBITAL**





TRAYECTORIA DEL NERVO CUBITAL



- **Nervio cubital:** corre por la parte posterior al cóndilo medial o epitróclea en el canal cubital (epitrocleo-olecraneano) y está compuesto de fibras de los nervios espinales de C8 y T1. A nivel de la muñeca se divide en una rama superficial, que recoge la sensibilidad de la mano y otra motora, que inerva la musculatura intrínseca de la mano.
- **Nervio radial:** proviene de ramas espinales de C5-C7 y cruza la articulación en su cara lateral con sus dos ramas, superficial (sensorial) y el interóseo posterior (motor).
- **Nervio mediano:** está formado por la unión de los cordones lateral (C5 a C7) y medial (C8 a D1) del plexo braquial, desciende por el brazo por la zona medial junto a la arteria braquial y sigue por la zona cubital por

fuera del tendón del bíceps donde pasa al antebrazo entre las dos cabezas del pronador redondo.

En el antebrazo cruza la arcada tendinosa y se sitúa por debajo del flexor común superficial de los dedos, unido a la superficie de este y sobre el flexor profundo de los dedos. En el antebrazo inerva al pronador redondo, al flexor carpo radial, al palmar mayor y al flexor superficial de los dedos. No tiene habitualmente inervación a músculos por encima del codo <sup>13</sup>.

### 2.1.1. EPICONDILITIS

Denominación: Epicondilitis, codo de tenista.

La epicondilitis es un trastorno musculotendinoso a nivel del origen común de los extensores de la muñeca en el epicóndilo lateral del húmero.

Es una inflamación de la zona de inserción de los músculos epicóndíleos, fundamentalmente del origen del músculo extensor radial corto del carpo, que afecta a la bolsa humeral, el periostio y el ligamento anular (INSHT 2012).

Histopatológicamente se trata de una tendinosis con tejido de granulación, microruptura, abundancia de fibroblastos, hiperplasia vascular, colágeno no estructurado y destaca la falta notable de células inflamatorias tradicionales (macrófagos, linfocitos, neutrófilos) que a menudo se encuentran en tejidos inflamados (Tosti, 2013).

### EPIDEMIOLOGIA

La epicondilitis tiene una incidencia anual en la población general del 1-3 % (Vaquero 2016).

En población trabajadora, representa tiene una prevalencia muy variable, estimada entre el 0,3% y el 13,5% (Shiri 2011). El 11% corresponden a actividades que requieren movimientos repetitivos con contracciones de músculos del codo en actividades laborales. Sólo el 5%-10% son jugadores de tenis.

Afecta a hombres y a mujeres por igual, y es más frecuente en personas mayores de 40 años. Suele afectar la extremidad hábil.

Representa entre el 85% al 95% de las tendinopatías del codo, asociado al ausentismo laboral entre el 10% al 30% de los trabajadores afectados, con una duración media de 11-12 semanas, excepcionalmente hasta 1 año o más (Shiri, 2011). A menudo, los pacientes presentan simultáneamente otras tendinopatías de la extremidad superior, en el hombro o la muñeca (Cardozo 2011).

### CONDICIONES Y ACTIVIDADES DE RIESGO

Actividades y tareas de riesgo: carniceros, pescaderos, curtidores, deportistas profesionales, mecánicos,

chapistas, caldereros, albañiles, trabajadores de la construcción, pintores, leñadores, carpinteros y ebanistas, plomeros e instaladores/repadores de calefacción, peones, servicio de limpieza, archivos y almacenes, conductores de vehículos, peluqueros, cocineros, trabajadores manuales de la madera, de la industria conservera, de frigoríficos, operarios de industrias del papel y muebles.

Entre los factores de riesgo de la epicondilitis destacan los movimientos repetitivos durante al menos dos horas diarias y una actividad vigorosa, obesidad y tabaquismo (Vaquero, 2016). Se asocia al sobreuso del extensor radial corto del carpo y el tendón extensor común.

Las condiciones de riesgo ocupacionales más frecuentemente asociados a la epicondilitis son:

- Movimientos repetidos de pronación y supinación de la mano con el codo en extensión.
- Actividades de riesgo: trabajos manuales intensivos y uso herramientas vibratorias (Tosti, 2013), en concreto:
  - Movimientos de impacto o sacudidas, supinación o pronación repetidas del brazo contra resistencia, así como movimientos de flexo-extensión forzados de la muñeca.
  - Movimientos de pronación y supinación de la mano teniendo el codo en extensión.
  - Tareas manuales intensas con posturas forzadas.
  - Movimientos repetitivos e intensos, esto es, movimientos aplicados con fuerza, de la muñeca y los dedos, en los que se utilizan los músculos extensores que tiran de la mano al doblar la muñeca hacia atrás (flexión dorsal de la mano).

## CLÍNICA Y SEMIOLOGÍA

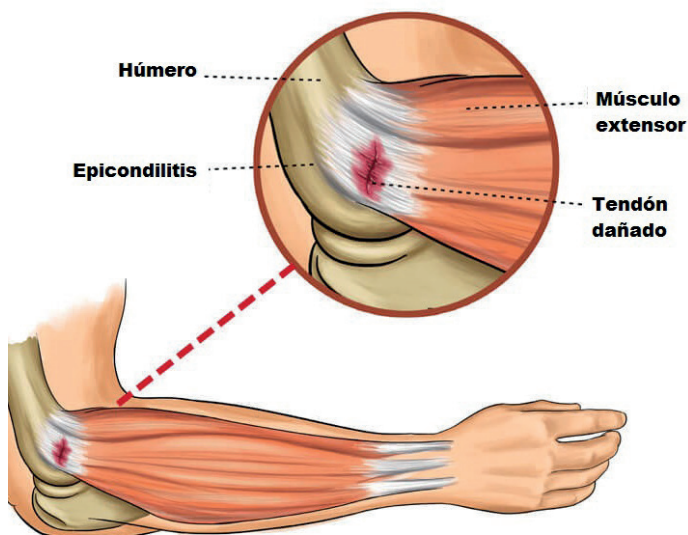
- Síntomas: la epicondilitis se presenta con dolor progresivo lateral del codo con la extensión de la muñeca y disminución de la fuerza de agarre, intermitente o continuo, suele mejorar con el reposo; aparece 1-3 días después de una actividad en extensión repetida de la muñeca, lesión o tensión aguda (levantar un objeto pesado, realizar un golpe fuerte, agarre cargado y repetido, y/o extensión muñeca) (Tosti 2013).
- Suele tener un comienzo insidioso, con dolor en el epicóndilo que se irradia de forma difusa al antebrazo, impidiéndole llevar a cabo ciertos movimientos habituales (dar la mano, levantar peso, usar una herramienta, etc.). Los pacientes acuden quejándose de dolor lateral en el codo y el antebrazo agravado por el uso, pudiendo llegar a causar una pérdida de la fuerza de presión en la mano que obligue a soltar lo

que se estuviera sosteniendo. Puede acompañarse de tumefacción y calor local (INSHT 2012).

- Suele ser unilateral y tiene una evolución cíclica en la que puede aparecer dolor en reposo con parestia antiálgica por inhibición refleja (ante la presencia de dolor se usa menos) y signos de rigidez matinal (INSHT 2012).
- La evolución es favorable en el 80-90% de los casos, con recuperación espontánea en 1-2 años (Vaquero, 2016).
- La presencia de síntomas radiculares, entumecimiento u hormigueo, sugieren la presencia de un proceso alternativo, como un atrapamiento del nervio radial, si bien pueden coexistir.

## EXPLORACIÓN FÍSICA

Anamnesis-Historia clínica laboral: historia clínica, actividad laboral.



## INSPECCIÓN

- Sensibilidad a la palpación del epicóndilo lateral y/o que irradia 1-2 cm distalmente.
- Molestias a la palpación de todo el tendón y tensión de la musculatura (INSHT, 2012).
- El dolor aumenta o se reproduce con la extensión con muñeca resistida, y antebrazo en pronación, y extensión resistente del dedo medio, mientras que el codo se extiende.
- Examinar el rango de movimiento del codo, muñeca y antebrazo; el movimiento accesorio de las articulaciones radiocubital, radiohumeral y del húmero, para identificar cualquier restricción articular, musculotendinosa o inestabilidad del codo.

- Valorar la columna cervical y torácica y la función del nervio radial (Coombes, 2015).

## MANIOBRAS

- Maniobra de Cozen: con el codo en flexión, se indica al paciente que haga fuerza para extender dorsalmente la mano con oposición, reproduciendo el dolor.
- Maniobra de Mills: con la muñeca y los dedos flexionados y el antebrazo en pronación, la extensión completa del codo se acompaña de dolor en el epicóndilo.
- Test de Maudsley: dolor a la extensión contra resistencia del 3er dedo.

## DIAGNÓSTICO

El diagnóstico de la epicondilitis es principalmente clínico.

En caso solamente de evolución tórpida y con el fin de confirmar el diagnóstico, pueden ser útiles las siguientes pruebas diagnósticas:

1. Radiografía: para descartar cuerpos libres, calcificaciones, artropatía, etc.
2. Ecografía: confirmación del diagnóstico, suele demostrar calcificaciones, desgarros en tejidos, marcada irregularidad del epicóndilo lateral y engrosamiento y heterogeneidad del tendón extensor común.
3. Resonancia magnética (RM): puede ayudar a confirmar la presencia de cambios en el origen del músculo extensor radial corto del carpo, y diagnosticar la presencia de patología asociada. Los hallazgos pueden no correlacionarse con la gravedad de los síntomas clínicos.

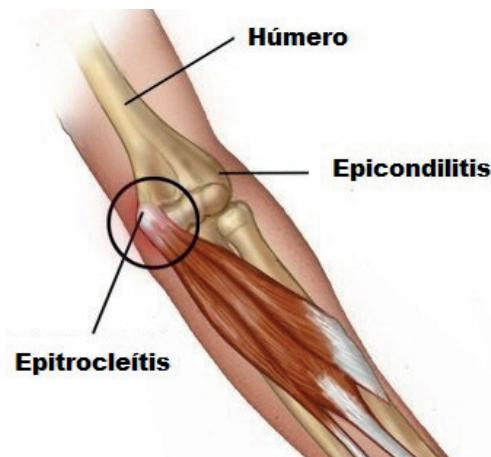Electromiografía (EMG): puede ser útil para descartar compresión o síndrome del nervio interóseo posterior (Coombes 2015).

### 2.1.2. EPITROCLEITIS

Denominación: Epicondilitis medial, epitrocleititis, síndrome del pronador-flexor.

La epitrocleititis es la inflamación de la inserción tendinosa de los músculos flexores de la muñeca y de los dedos a nivel de la epitroclea: pronador redondo, palmar mayor, flexor común superficial de los dedos y cubital anterior.

Histopatológicamente se trata de una tendinosis con presencia de micro-desgarros en los tendones del flexor carpi radialis y del pronador redondo sin inflamación y con degeneración fibrilar e hiperplasia angiofibrosa. Pueden



observarse calcificaciones de los tendones en hasta un 25 % de casos. Es la causa de dolor más frecuente en la zona medial del codo.

## EPIDEMIOLOGÍA

La epitrocleititis representa entre el 10 % y el 20 % de todas las epicondilitis, y en alrededor del 85% de las epicondilitis de origen ocupacional.

En la población general se estima una prevalencia de la epitrocleititis de alrededor del 1%. La frecuencia en hombres y mujeres es similar, presentándose típicamente entre los 40 y 60 años de edad, y en el 60% de los casos afecta a la extremidad dominante (INSHT 2012). Representa 10%-15% de las tendinopatías del codo.

## CONDICIONES Y ACTIVIDADES DE RIESGO

La epitrocleititis se origina por micro-traumatismos y degeneración de los músculos flexores y pronadores del antebrazo, probablemente por una carga excéntrica repetitiva.

Las condiciones de riesgo ocupacionales más frecuentemente asociados a la epitrocleititis son:

- Movimientos repetitivos combinado con pronación del antebrazo y flexión de la muñeca
- Agarre con fuerza y repetitivo
- Manipulación manual de cargas
- Exposición a fuerzas vibratorias constantes en el codo.
- Trabajar en una posición incómoda o la misma posición durante un largo período de tiempo.
- Tener contacto directo contra superficies o bordes duros, por largos períodos de tiempo.
- Movimientos con las manos por encima de los hombros durante más de 4 horas.

Incrementan la exposición y el riesgo, factores organizacionales como ritmo y carga de trabajo elevados, y largas jornadas de trabajo.

## ACTIVIDADES Y TAREAS DE RIESGO

Aquellas que impliquen movimientos de impacto o sacudidas, supinación o pronación repetidas del brazo contra resistencia, así como movimientos de flexo-extensión forzada de la muñeca, como las propias de carpinteros, plomeros, carniceros, pescaderos, curtidores, mecánicos, chapistas, caldereros, albañiles y deportistas (especialmente atletas de alto rendimiento como lanzadores, jugadores de golf, tenistas de alto nivel, levantamiento de pesas, etc.).

## CLÍNICA Y SEMIOLOGÍA

- Habitualmente la epitrocleitis tiene un inicio insidioso, aunque en un 30% de casos debuta de forma aguda (INSHT, 2012).
- Se presenta con dolor y sensibilidad persistentes localizado sobre el epicóndilo medial, que puede irradiar distalmente al antebrazo a lo largo del área del músculo flexo-pronador, que generalmente se relaciona con la pronación, flexión activa y resistida de la muñeca. Puede referirse sensación de debilidad en el antebrazo o en la mano. El rango de movimiento del codo suele ser normal.
- Cuando es de origen ocupacional, el dolor suele manifestarse primero durante las horas de trabajo y desaparece fuera de este. Posteriormente, el dolor persiste y continúa durante el descanso (generalmente por la noche), alterando el sueño y disminuyendo la capacidad para desarrollar el trabajo repetitivo. En fases ya avanzadas puede afectar la realización de todo tipo de tareas con el codo, incluso las más triviales o aparentemente inocuas.
- El 50% de los casos se asocia a una neuropatía del cubital (INSHT, 2012).

## EXPLORACIÓN FÍSICA

Anamnesis: dolor más frecuente en la zona medial del codo.

## INSPECCIÓN

- Sensibilidad a 5-10 mm, distal y anterior, del epicóndilo medial con hinchazón de los tejidos blandos, que puede aumentar con la flexión de la muñeca resistida y la pronación del antebrazo. La fuerza de agarre puede estar debilitada.
- Deben compararse siempre ambos brazos.
- En la mayoría de los casos la movilidad del codo y la

muñeca son normales, tanto pasiva como activamente, aunque algunos casos pueden presentar contractura de flexión de codo secundaria al dolor y por protección.

- No existen alteraciones neurovasculares.

## MANIOBRAS

- Maniobra con resistencia a un codo y muñeca en flexión y pronación: dolor con la flexión y/o pronación con resistencia. Colocando al paciente como si se lavara su cara y el examinador coloca resistencia en el borde radial de la mano, lo que provocará dolor en el epicóndilo medial.
- Maniobra de Cozen invertida: dolor en la epitroclea a la flexión palmar con la muñeca resistida.
- Signo de Tinel: golpes ligeros entre el olecranon y la epitroclea exacerban los síntomas con parestesias en lado cubital de la mano.

## DIAGNÓSTICO

El diagnóstico de la epitrocleitis es principalmente clínico. En caso de duda y con el fin de confirmar el diagnóstico, pueden ser útiles las siguientes pruebas diagnósticas:

1. Ecografía: diagnóstico de certeza, mostrando un engrosamiento en la inserción del tendón común de los músculos epitrocleares.
2. Radiografía simple: para descartar procesos degenerativos y fracturas antiguas. En ocasiones pueden evidenciarse micro calcificaciones en un 25% de los casos, e incluso espesamientos periósticos epitrocleares en radiografías blandas.
3. Resonancia magnética (RM): permite demostrar un aumento de señal en las estructuras afectadas. No se indica inicialmente para el diagnóstico de epitrocleitis, sino para el diagnóstico diferencial de otras patologías.

## DIAGNÓSTICO DIFERENCIAL

Neuropatía y neuritis cubital, por compresión o atrapamiento del nervio en su recorrido.

- Signo de Tinel positivo. La distribución sensorial debe compararse siempre entre ambas extremidades, así como la fuerza y la masa hipotenar. Estos cambios sensoriales también pueden ser reproducidos aplicando estrés a un nervio cubital irritado mediante flexión máxima del codo, antebrazo en pronación y extensión de la muñeca durante 30 a 60 segundos.
- Pruebas de imagen y EMG.

Subluxación del nervio cubital

- Sensación de descarga eléctrica durante actividades o movimientos del codo.

Radiculopatía cervical (C6 y C7)

- Pruebas de imagen, EMG.
- Mayor riesgo de desarrollar una epicondilitis medial secundaria a un desequilibrio muscular del antebrazo.

Tendinosis o tendinitis de los diferentes tendones del codo)

- Ecografía.

Inestabilidad ligamentosa del codo medial y rotura del ligamento colateral medial, Inestabilidad del codo.

- Valoración del valgo y pruebas de estrés en varo para evaluar la presencia de inestabilidad del ligamento colateral cubital y radial.
- Inestabilidad, prueba de valgo en movimiento (O'Driscoll 2002): paciente sentado con el hombro bloqueado en máxima rotación externa, el examinador mueve el codo mientras aplica un torque en valgo en el codo a lo largo de la exploración. Generalmente aparece dolor máximo en el lado medial del codo entre 75 ° y 95 ° de flexión del codo.
- Síndrome de sobrecarga en valgo: dolor con la extensión total en pronación.
- Pruebas de imagen (radiografía en estrés), RM.

Traumatismos, fracturas\*

- Pruebas de imagen: radiografía, RM, TAC.

Artritis

- Pruebas de imagen: radiografía, RM, TAC.
- Analítica

\* Osteofitos, fracturas por estrés del olecranon, osteocondritis disecante en el compartimento lateral y cuerpos libres articulares, apófisis epitroclear.

EMG = Electromiografía; RM = Resonancia magnética; TAC = Tomografía axial computarizada.

### 2.1.3. SÍNDROME DE COMPRESIÓN DEL NERVIU CUBITAL

Denominación: síndrome de compresión del nervio cubital (o ulnar), síndrome del túnel cubital.

El síndrome de compresión del nervio cubital es el atrapamiento del nervio cubital a nivel de la cara medial del codo. Se trata de una mono-neuropatía por compresión del nervio cubital cuando se hace superficial a nivel del codo.

#### EPIDEMIOLOGÍA

El síndrome de compresión del nervio cubital es la segunda neuropatía periférica de extremidades superiores más frecuente, por detrás del síndrome del túnel carpiano <sup>14</sup>.

Su incidencia anual se estima alrededor de 25 casos/100.000 años-persona (Sutton, 2016) y una prevalencia del 0,6-0,8% <sup>15</sup>.

Es tres veces más frecuente en hombres que en mujeres<sup>9</sup>. En comparación con el Síndrome del Túnel Carpiano, la probabilidad de presentar enfermedad avanzada como atrofia muscular y disminución de la sensibilidad, es cuatro veces superior <sup>16</sup>.

#### ACTIVIDADES DE RIESGO

Entre los factores de riesgo del síndrome de compresión del nervio cubital se destacan los relacionados con el trabajo: movimientos de flexión repetitiva y repentina del codo, trauma repetido o presión en el codo a nivel del surco <sup>14</sup> y compresión, tracción y fricción <sup>16</sup> en trabajos que requieran:

- Movimientos forzados repetidos de flexión y extensión de codo.
- Stress prolongado por apoyo en superficies duras o aristas sobre las correderas anatómicas que provocan lesiones nerviosas por compresión y por percusión (martillos, taladros, pistolas neumáticas).
- Rotación: cortadoras y muelas eléctricas (cubital y mediano).
- Manejo de instrumentos con empuñadura corta y/o delgada y/o resbaladiza (cubital, mediano).
- Manejo de instrumentos pesados de uso repetido: martillo de carpintero, hacha (cubital, mediano del serrato mayor).

**Actividades:** montaje manual (electrónica, mecánica, automóvil, etc.), industrias de cerámica, industrias textiles, mataderos (carniceros, matarifes), limpieza, albañiles, empedradores, agricultores, jardineros, soldadores, carpinteros, pulidores, pintores, leñadores,



herrereros, deportistas (ciclistas de fondo, lanzadores de martillo, disco, jabalina). Trabajos manuales: joyería, relojería, talla, grabado, telefonistas, empleados de zapatería, conductores, motoristas, empleados de mudanzas, descargadores, trabajos con ordenadores.

## CLÍNICA Y SEMIOLOGÍA

La clínica dependerá de la gravedad del atrapamiento. Los síntomas pueden ser los siguientes:

- Dolor penetrante y agudo localizado sobre la epitroclea, irradiado al borde cubital de la mano.
- Entumecimiento o parestesias del 4º y 5º dedo.
- Dolor en la cara medial del codo y antebrazo proximal.
- Incapacidad progresiva de separar los dedos y recoger objetos pequeños entre el pulgar y el índice.
- Pérdida de fuerza y destreza.
- Posición de la mano "en garra", con flexión del 4º y 5º dedo (en etapas avanzadas).
- Fatiga de la mano y atrofia de los músculos hipotenares e interóseos (en etapas avanzadas). Dichos síntomas pueden interrumpir el sueño.
- Mano en garra por parálisis completa del nervio cubital debido a la atrofia y debilidad muscular y la hiperextensión en las articulaciones metacarpofalángica con flexión de las articulaciones interfalángicas (en etapas muy avanzadas).

El síndrome de compresión del nervio cubital puede clasificarse como enfermedad leve, moderada o grave de acuerdo a la clasificación de McGowan y Dellon<sup>14 17</sup>

- **Leve:** síntomas sensoriales subjetivos sin pérdida objetiva de sensibilidad de 2 puntos o atrofia muscular (McGowan 1 y Dellon 1).
- **Moderada:** debilidad en pellizco y agarre sin atrofia (2A, Dellon y McGowan); atrofia y pérdida fuerza muscular intrínseca (2B Mc Gowan).
- **Grave:** atrofia muscular profunda y trastornos sensoriales (McGowan) y debilidad que inhibe el cruce activo de los dedos (Dellon).

## EXPLORACIÓN FÍSICA

Anamnesis-Historia clínica laboral: historia de parestesias de los dedos meñique y anular, exposición a actividades de riesgo.

## INSPECCIÓN

- Músculos interóseos: se explora la fuerza contra resistencia de la separación de los 2º y 5º dedos.
- Las pruebas de función en los músculos inervados por el nervio cubital no siempre se ven afectadas debido al suministro cruzado a estos músculos por el nervio mediano. En ocasiones la inervación de los músculos es mixta (cubital y mediano) por lo que su función no siempre se ve afectada por la alteración del nervio cubital.
- Los signos "tardíos" incluyen el desgaste de la masa muscular intrínseca del primer músculo interóseo dorsal, uno de los músculos intrínsecos mejor visualizados en el espacio entre el pulgar y el segundo hueso metacarpiano.

## MANIOBRAS

- Signo de Tinel: parestesias en el 5º dedo y mitad cubital del 4º dedo al percutir sobre el nervio cubital en el codo.
- Prueba de flexión del codo: reproducción de los síntomas con flexión máxima del codo con el antebrazo en supinación y la muñeca en neutral.
- Signo positivo de Froment: la flexión interfalángica cuando el paciente intenta pellizcar un objeto delgado como un papel recio entre el pulgar y el índice flexionado, y se tira con fuerza de los extremos. Si existe paresia del abductor del pulgar el papel se escapa de la mano parética y el pulgar adopta una posición anómala comparativamente con el lado sano, por acción compensadora del músculo flexor largo del pulgar.
- Signo de Jeanne: es la hiperextensión de la articulación metacarpofalángica del pulgar al realizar la prueba de Froment. En una persona sana, las dos articulaciones del pulgar se extienden al hacer la pinza.
- Signo de Wartenberg: incapacidad para aducir el dedo meñique.

Las pruebas sensoriales sobre la distribución del nervio cubital deben incluir zona palmar y dorsal del cuarto y quinto dedo, comparando lado afectado y no afectado.

**Luxación del nervio** (frecuentemente bilateral): el profesional coloca su mano en el canal epitroclear palpando el nervio cubital. Con la otra mano (la izquierda para el codo derecho y viceversa) flexiona pasivamente el codo del paciente hasta los 90°. En caso de luxación, se palpa cómo el nervio salta por encima del epicóndilo medial del húmero<sup>1</sup>.

## DIAGNÓSTICO

El diagnóstico del síndrome de compresión del nervio cubital se realiza mediante la combinación de

antecedentes, examen físico y pruebas de electrodiagnóstico confirmatorias<sup>16</sup>.

- Electromiografía (EMG) con velocidad de conducción: mide la velocidad de conducción nerviosa. Pueden realizarse otras exploraciones para descartar otras patologías.
- Ecografía: para descartar tumores o quistes y traumatismos<sup>17 18</sup>.
- Resonancia magnética nuclear (RMN): detección de lesiones que ocupan espacio y alteraciones anatómicas<sup>19</sup>, permitiendo evaluar las partes blandas.

## DIAGNÓSTICO DIFERENCIAL

Compresión radicular C8 / T1	Clínica RN, EMG CON VELOCIDAD DE CONDUCCION
Síndrome del desfiladero torácico	Clínica RN, radiografías, EMG CON VELOCIDAD DE CONDUCCION
Síndrome del canal de Guyon en la muñeca	Clínica EMG CON VELOCIDAD DE CONDUCCION
Epicondilitis medial	Clínica Ecografía
Osteoartritis cubito-humeral	Clínica Pruebas de imagen: radiografía, TC
Tendinitis del flexor cubital del carpo	Clínica Ecografía
Atrapamiento nervio interóseo posterior	Clínica EMG CON VELOCIDAD DE CONDUCCION
Falta de unión del gancho del ganchoso	Clínica, radiografía, TC
Síndrome hipotenar por uso de martillos neumáticos	Clínica RM, arteriografía

## 8. BIBLIOGRAFÍA

### Referencias bibliográficas

1. INSHT-Instituto Nacional de Seguridad e Higiene en el Trabajo. **Encuesta Nacional de Condiciones de Trabajo. 2015 6ª** EWCS-España. Madrid: Ministerio de Trabajo e inmigración, 2017.
2. da Costa JT, Baptisat JS, Vaz M. **Incidence and prevalence of upper-limb work related musculoskeletal disorders: A systematic review.** 2015; 51 (4): 635-644.
3. GBD 2016 **Disease and Injury Incidence and Prevalence Collaborators. Global, regional, and national incidence, prevalence, and years lived with disability for 328 diseases and injuries for 195 countries, 1990-2016: a systematic analysis for the Global Burden of Disease Study 2016.** Lancet. 2017;390(10100):1211-1259.
4. Rojas M, Gimeno D, Vargas-Prada S, Benavides FG. **Dolor musculoesquelético en trabajadores de América Central: resultados de la I Encuesta Centroamericana de Condiciones de Trabajo y Salud.** Rev Panam Salud Pública. 2015;38(2):120-8.
5. Caraballo-Arias Y. **Temas de epidemiología y salud pública** Tomo II. 1º ed., Venezuela: EBUC; 2013. p. 745-764.
6. de Oliveira FCL, Bouyer LJ, Ager AL, Roy JS. **Electromyographic analysis of rotator cuff muscles in patients with rotator cuff tendinopathy: A systematic review.** J Electromyogr Kinesiol. 2017; 35: 100-114.
7. Dabija DI, Gao C, Edwards TL, Kuhn JE, Jain NB. **Genetic and familial predisposition to rotator cuff disease: a systematic review. Shoulder Elbow Surg.** 2017; 26: 1103-1112.
8. INSHT-Instituto Nacional de Seguridad e Higiene en el Trabajo. Encuesta Nacional de Condiciones de Trabajo, 2012. Rodríguez Morales d, García Cubero MC, Mena Mateo JM, Silió Villamil F, Maqueda Blasco J. **Directrices para la decisión clínica en enfermedades profesionales (en catálogo). Enfermedades profesionales relacionadas con los TME. DDC-TM1, DDC-TM2, DDC-TM4, DDC-TM5, DDC-TM6, DDC-TM7, DDC-TM10.** Madrid: Instituto Nacional de Seguridad e Higiene en el Trabajo. 2012 (disponible en: <http://www.insht.es/portal/site/Insht/menuitem.1f1a3bc79ab34c578c2e-8884060961ca/?vgnnextoid=591ef15ef8de5310VgnVCM1000008130110aRCRD&vgnnextchannel=25d44a-7f8a651110VgnVC M100000dc0ca8c0RCRD>)
9. Pesquer L, Borghol S, Meyer P, Ropars M, Dallaudière B, Abadie P. **Multimodality imaging of subacromial impingement syndrome. Skeletal Radiol.** 2018. doi: 10.1007/s00256-018-2875-y.
10. Matsen FA 3rd. **Clinical practice. Rotator-cuff failure.** N Engl J Med. 2008 May 15;358:2138-47.
11. Lambea Guiu A. **Epitrocleititis en el ámbito laboral: determinación de contingencia y riesgo ergonómico.** Máster de Medicina Evaluadora 2010-2011. Universidad de Barcelona-Asepeyo. (Disponible en: <file:///C:/Users/U10052/Downloads/MME%202011%20%20EPITROCLEITIS%20%20word%20def.pdf>)
12. López Almejo L, Clifton Correa JF, Navarro Becerra E, Villarruel Sahagún JA, Zermeño Rivera JJ, Espinosa de los Monteros Kelley AF, Lozano Rascón JC, Gutiérrez Mendoza I. **Síndrome del pronador.** Ortho-tips. 2014; 10: 46-56.
13. Fadel M, Lanciguc R, Raimbeaud G, Roquelauree Y, Descatha A. **Occupational prognosis factors for ulnar nerve entrapment at the elbow: A systematic**

review. **Hand Surg Rehabil.** 2017; 36(4): 244-249.

14. Boone S, Gelberman RH, Calfee RP. **The Management of Cubital Tunnel Syndrome.** *J Hand Surg Am.* 2015; 40(9): 1897-1904.
15. Staples JR, Calfee R. **Cubital Tunnel Syndrome: Current Concepts.** *J Am Acad Orthop Surg.* 2017; 25: e215-e224.
16. Chang WK, Li YP, Zhang DF, Liang BS. **The cubital tunnel syndrome caused by the intraneural or extraneural ganglion cysts: Case report and review of the literatura.** *J Plast Reconstr Aesthet Surg.* 2017; 70(10): 1404-1408.
17. Navarro Becerra E. **Síndromes compresivos del nervio cubital en codo y muñeca.** 2014; 10(1): 26-33.

### Bibliografía recomendada

- Aleksenko D, Dulebohn SC. **Guyon Canal Syndrome.** *StatPearls* [Internet]. Bookshelf. 2018. <https://www.ncbi.nlm.nih.gov/books/NBK431063/>
- Amin NH, Kumar NS, Schickendantz MS. **Medial Epicondylitis: Evaluation and Management.** *J Am Acad Orthop Surg.* 2015; 23: 348-355.
- Buchanan BK, Hughes J. **Tennis Elbow (Lateral Epicondylitis).** *StatPearls* [Internet]. Treasure Island (FL): StatPearls Publishing; 2017 Jun-2017 May 28. Last Update: May 28, 2017.
- Cardozo Puentes PE. **Epicondilitis y su dificultad en la calificación como enfermedad profesional.** Máster universitario en medicina evaluadora. Edición 2010 – 2011
- Celester-Barreiro G. **Tendinopatía de De Quervain (1). Revisión de conceptos.** *Rev Iberam Cir Mano.* 2009; 37:83-90.
- Chen SH, Tsai TM. **Ulnar Tunnel Syndrome.** *J Hand Surg Am.* 2014; 39(3): 571-579.
- Chung KC, Lark ME. **Upper Extremity Injuries in Tennis Players: Diagnosis, Treatment, and Management.** *Hand Clin.* 2017; 33(1): 175-186.
- Coombes BK, Bisset L, Vicenzino B. **Management of Lateral Elbow Tendinopathy: One Size Does Not Fit All.** *Journal of orthopaedic & sports physical therapy,* 2015; 45(11), 938.
- Dec P, Zyluk A. **Bilateral carpal tunnel síndrome – a review.** *Neurologia i neurochirurgia polska.* 2018; 52: 79-83.
- **Diagnóstico y tratamiento del Síndrome del**

**Manguito Rotador. Guía de práctica clínica.** IMSS-617-13. Instituto Mexicano del Seguro Social.

- Earp BE, Floyd WE, Louie D, Koris M, Protomastro P. **Ulnar Nerve Entrapment at the Wrist.** *J Am Acad Orthop Surg.* 2014; 22: 699-706
- Eberlin KR, Marjoua Y, Jupiter JB. **Compressive Neuropathy of the Ulnar Nerve: A Perspective on History and Current Controversies.** *J Hand Surg Am.* 2017; 42(6): 464-469.
- Festen-Schrier, Amadio. **The biomechanics of subsynovial connective tissue in health and its role in carpal tunnel síndrome.** *Journal of Electromyography and Kinesiology.* 2018; 38: 232-239.
- Garving C, Jakob S, Bauer I, Nadjar R, Brunner UH. **Impingement Syndrome of the Shoulder** *Dtsch Arztebl Int.* 2017; 114(45): 765-776.
- Ginanneschia F, Mondellib M, Cioncolonic D, Rossia A. **Impact of carpal tunnel syndrome on ulnar nerve at wrist: Systematic review.** *Journal of Electromyography and Kinesiology.* 2018; 40: 32-38.
- Goel R, Abzug JM. **De Quervain's tenosynovitis: a review of the rehabilitative options.** *Hand (NY).* 2015;10:1-5.
- González-Iglesias J, Huijbregts P, Fernández-de-Las-Peñas C, Cleland JA. **Differential diagnosis and physical therapy management of a patient with radial wrist pain of 6 months duration: a case.** *J Orthop Sports Phys Ther.* 2010; 40: 361-8.
- Guía Colombiana de Salud, S.A. **Guía de atención en consulta prioritaria dolor articular.** (Disponible en: [http://www.colombianadesalud.org.co/GUIAS\\_ATENCION\\_MEDICINA/GUIA%20DOLOR%20ARTICULAR%20C%20%20PRIORITARIA%202015%202020.pdf](http://www.colombianadesalud.org.co/GUIAS_ATENCION_MEDICINA/GUIA%20DOLOR%20ARTICULAR%20C%20%20PRIORITARIA%202015%202020.pdf))
- **Health and Safety Executive. Upper limb disorders in the workplace.** 2002.
- Hermiz SJ, Kalliainen LK. **Evidence-Based Medicine: Current Evidence in the Diagnosis and Management of Carpal Tunnel Syndrome.** *Plast. Reconstr. Surg.* 2017; 140: 120e – 129e.
- Lacárcel Tejero B. **Enfermedades profesionales por fatiga de la vaina tendinosa que afectan a muñeca y mano.** *Ciencia Forense,* 11/2014: 65-90 ISSN: 1575-6793.
- Lafon L, Lautman S, Corcia P, Laulan J. **Compressions du nerf médian dans la région du coude et de la partie proximale de l'avant-bras. À propos d'une série de 35 cas consécutifs.** *Chirurgie de la main.* 2013; 32: 147-153.

- López Almejo L, Clifton Correa JF, Navarro Becerra E, Villarruel Sahagún JA, Zermeño Rivera JJ, Espinosa de los Monteros Kelley AF, Lozano Rascón JC, Gutiérrez Mendoza I. **Síndrome del pronador**. Ortho-tips. 2014; 10: 46-56.
- Luangjarmekorn P, Tsai TM, Honsawek S, Kitidumrongsook P. **Role of pronator release in revision carpal tunnel surgery**. SICOT J. 2016; 2, 9.
- Macía Calvo M. **La patología de hombro como enfermedad profesional**. Ciencia Forense. 2014; 11: 105-126.
- Rotator-Cuff Failure. N Engl J Med. 2008; 358: 2138-47.
- Ministerio de Sanidad y Consumo, Consejo Interterritorial del Sistema Nacional de Salud. **Protocolos de vigilancia sanitaria específica. Movimientos repetidos de miembro superior**. Madrid: Ministerio de Sanidad y Consumo, 2000. (Disponible en: <https://www.msssi.gob.es/ciudadanos/saludAmbLaboral/docs/movimientos.pdf>).
- Mitchell CH, Fayad LM, Ahlawat S. **Magnetic Resonance Imaging of the Digital Nerves of the Hand: Anatomy and Spectrum of Pathology. Current Problems in Diagnostic Radiology**. 2018; 47: 42-50.
- O'Driscoll SW. **Physiotherapy or a wait-and-see policy were best long-term treatment options for lateral epicondylitis**. J Bone Joint Surg Am. 2002;84-A:1487.
- Piligian G, Herbert R, Hearn M, Dropkin J, Landsbergis P, Cherniack M. Evaluation and Management of Chronic Work-Related Musculoskeletal Disorders of the Distal Upper Extremity. Am J Ind Med. 2000; 37:75-93.
- Piligian G, Herbert R, Hearn M, Dropkin J, Landsbergis P, Cherniack M. **Evaluation and Management of Chronic Work-Related Musculoskeletal Disorders of the Distal Upper Extremity**. Am J Ind Med. 2000; 37:75-93.
- Polo Alvarado BE et al. **Guía de Atención Integral de Salud Ocupacional Basada en la Evidencia para Hombro Doloroso Relacionado con Factores de Riesgo en el Trabajo**. Ministerio de Protección Social Colombia. 2007
- Presciutti S, Rodner CM. **Pronator Syndrome**. J Hand Surg Am. 2011; 36 (5): 907-9.
- Rodner CM, Tinsley BA, O'Malley MP. **Pronator Syndrome and Anterior Interosseous Nerve Syndrome**. J Am Acad Orthop Surg. 2013; 21: 268-275.
- Shehab R, Mirabelli MH. **Evaluation and Diagnosis of Wrist Pain: A Case-Based Approach**. Am Fam Physician. 2013; 87(8): 568-573.
- Shiri R, Viikari-Juntura E. **Best Practice and Research Clinical Rheumatology**. 2011; 25: 43-57.
- Stahl S, Vida D, Meisner C, Lotter O, Rothenberger J, Schaller HE, Stahl AS. **Systematic review and meta-analysis on the work-related cause of de Quervain tenosynovitis: a critical appraisal of its recognition as an occupational disease**. Plast Reconstr Surg. 2013;132:1479-91.
- Sutton D, Gross DP, Côté P, Randhawa K, Yu H, Wong JJ, Stern P, Varatharajan S, Southerst D, Shearer HM, Stupar M, Goldgrub R, van der Velde G, Nordin M, Carroll LJ, Taylor-Vaisey A. **Multimodal care for the management of musculoskeletal disorders of the elbow, forearm, wrist and hand: a systematic review by the Ontario Protocol for Traffic Injury Management (OPTIMA) Collaboration**. Chiropr Man Therap. 2016; 24: 8.
- Thatte MR, Mansukhani KA. **Compressive neuropathy in the upper limb**. Indian J Plast Surg. 2011; 44 (2): 283-297.
- Tosti R, Jennings J, Sowards JM. **Lateral Epicondylitis of the Elbow**. The American Journal of Medicine (2013) 126, 357.e1-357.e6
- Vaquero-Picado A, Barco R, Antuña SA. **Lateral epicondylitis of the elbow**. EFORT Open Rev 2016; 1:391397. DOI: 10.1302/2058-5241.1.000049.
- Wahab KW, et al. **Carpal Tunnel Syndrome and Other Entrapment Neuropathies**. Oman Medical Journal. 2017; 3 (6): 449-454. RW.
- Actualización en Medicina del Trabajo – **Desordenes musculoesqueléticos ocupacionales, Año 2 número 6** – Dr. Claudio Taboadela – Asociart ART

# 16.1

## TRASTORNOS MUSCULO – ESQUELÉTICOS MIEMBRO SUPERIOR

**Hoy, mañana, siempre**  
Prevenir es trabajo de todos los días

0800 666 6778  
[www.argentina.gob.ar/srt](http://www.argentina.gob.ar/srt)

 SRTArgentina  @SRTArgentina  Superintendencia de Riesgos del Trabajo  SRTArgentina

Sarmiento 1962 | Ciudad Autónoma de Buenos Aires